

## LINFOMA DE BURKITT EM ESTÔMAGO: RELATO DE CASO

## BURKITT'S LYMPHOMA OF STOMACH: CASE REPORT

Orlando José dos Santos<sup>1</sup>, Euler Nicolau Sauaia Filho<sup>2</sup>, Gustavo Medeiros Frota<sup>3</sup>

**Resumo:**

**Introdução:** Linfoma não-hodgkin em trato gastrointestinal é frequente, entretanto linfoma de burkitt primário em estômago é apresentação rara. **Objetivo:** Relatar o caso de um paciente com queixa de massa abdominal. **Resultados:** Foi realizado ultrassonografia e tomografia computadorizada de abdômen sendo visualizado tumoração epigástrica. Durante a cirurgia via laporotomia mediana foi visualizado tumor de antro gástrico aderido ao cólon transverso. A análise histopatológica comprovou linfoma não-hodgkin do tipo Burkitt. Paciente após cirurgia foi encaminhado para centro onco-hematológico especializado. **Conclusão:** O caso relatado reflete rara manifestação do linfoma de Burkitt em paciente com idade pouco frequente e enfoca a importância clínica e a necessidade do diagnóstico precoce, como fundamental na redução da morbimortalidade pelo reconhecimento clínico.

**Palavras-chave:** Linfoma não Hodgkin. Linfoma de Burkitt. Estômago.

**Abstract:**

**Introduction:** Non-Hodgkin lymphoma is commonly seen in the gastrointestinal tract, however, primary Burkitt's lymphoma in the stomach is rare. **Objective:** The aim of this study was to report the case of an individual complaining of abdominal mass. **Results:** abdominal ultrasonography and computed tomography were performed and it was found epigastric tumor. During the surgery through median laparotomy, we visualized gastric antrum tumor that was adhered to the transverse colon. Histopathological analysis confirmed non-Hodgkin Burkitt's lymphoma. After the surgery, the patient was sent to a specialized center of oncology/hematology. **Conclusion:** This case reflects a rare manifestation of Burkitt's lymphoma in the stomach of a patient with uncommon age. The report focuses on the clinical importance and the need of early diagnosis in order to reduce morbidity and mortality by clinical recognition.

**Keywords:** Non-Hodgkin lymphoma. Burkitt's lymphoma. Stomach.

**Introdução**

Os linfomas não Hodgkin compreendem um grupo heterogêneo de neoplasias malignas linfocitárias cuja incidência vem aumentando nas últimas décadas<sup>1,2</sup>. O linfoma maligno apesar de normalmente localizar-se em gânglios linfáticos pode em 40% dos casos apresentar localização extranodal. O trato gastrointestinal é localização frequente de linfoma não-hodgkin, seguido da pele e sistema nervoso central<sup>1-4</sup>.

O Linfoma de Burkitt (LB) é um linfoma não-Hodgkin de células B. Entretanto o subtipo de Burkitt é uma forma rara de linfoma não-Hodgkin, com características agressiva e provavelmente, a neoplasia maligna, com um crescimento mais rápido que afeta os seres humanos. Representa cerca de 40% de todos os linfomas não-Hodgkin que ocorrem durante a infância<sup>5,6</sup>.

Há três formas clínicas de LB: endêmica (africana), esporádica e associada à imunodeficiência por infecção por HIV. O LB endêmica é mais prevalente na África equatorial, sendo a infecção por vírus Epstein-Barr (VEB) encontrado em quase todos os casos do linfoma. O LB esporádico é prevalente nos Estados Unidos e Europa Ocidental. Ambas são comuns em crianças, contudo a idade mediana é mais baixa em doentes com a forma endêmica. Em todos os grupos, a

maioria dos doentes são do sexo masculino com uma relação de 3 ou 4:1.<sup>5,6</sup>

O objetivo deste estudo é relatar um caso de linfoma não-hodgkin, tipo burkitt, em estômago em paciente assistido no Serviço de Cirurgia Geral do Hospital Universitário Unidade Presidente Dutra e avaliar as características epidemiológicas e o seguimento da doença.

**Relato de Caso**

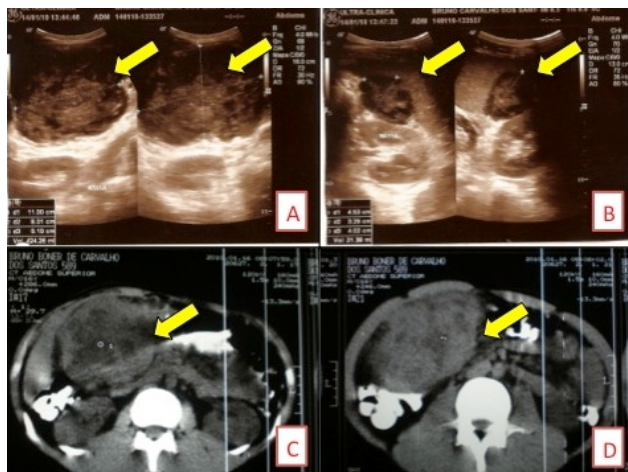
Paciente de 16 anos, estudante, solteiro, nascido e residente em no interior do Maranhão deu estrada no Serviço de Pronto Atendimento no município de sua residência com queixa de massa abdominal palpável. Na ocasião foi solicitado ultrassonografia (US) abdominal com a evidência de massa abdominal no hipocôndrio direito volumosa, sólida, textura heterogênea à custa de áreas anecóicas de permeio de aspecto lobulada de contornos irregulares que media 10,14x40,51x10,21cm (569,93mL) e móvel ao decúbito (Figura 1).

Após 24 horas de avaliação inicial e estabilização clínica o paciente foi encaminhado para atendimento em um hospital municipal em São Luís (MA). Na admissão o paciente relatou que há 4 meses iniciou quadro de dor difusa na região lombar de moderada intensidade e com caráter intermitente que melhorava

<sup>1</sup> Professor Adjunto. Departamento de Medicina II. Universidade Federal do Maranhão - UFMA.

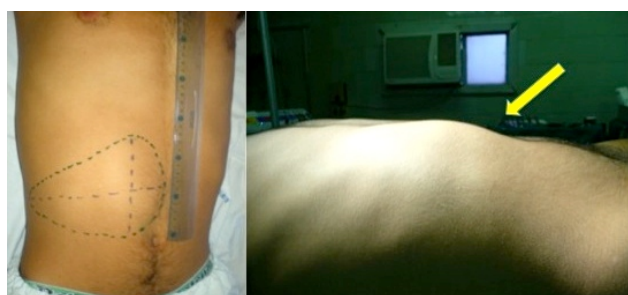<sup>2</sup> Médico. Hospital Universitário Presidente Dutra, São Luís - MA.

<sup>3</sup> Residente em Anestesiologia. Hospital Santa Casa, Montes Claros - MG.  
Contato: Orlando José dos Santos. E-mail: orlanddojs@hotmail.com



**Figura 1 - a)** US mostrando volumosa massa tumoral em Fossa Iliaca direita (setas). **b)** US mostrando massa tumoral sólida em hilo esplênico (setas). **c)** TC contrastadas, em corte axial, mostrando grande massa tumoral ocupando o flanco direito (setas). **d)** TC contrastada com áreas de hipocaptação ao centro da massa, caracterizando áreas de necrose.

com uso de gel massageador. A partir de então apresentou aumento de intensidade e frequência da dor, evoluindo com localização mais definida em regiões lombar superior e hipocôndrio direito, coincidindo com episódios de náuseas vespertinas. Negava vômitos, anorexia, síncope, constipação e diarreia. Ao exame físico apresentava-se em bom estado geral, lúcido e orientado, normocorado, normohidratado, afebril e com diurese mantida. Na avaliação do abdome apresentava massa palpável abdominal de + 12cm de comprimento em seu maior eixo, móvel, de superfície lobulada e dolorosa à palpação, com topografia que parte do flanco direito à meio caminho entre a linha axilar média e anterior dirigindo-se até atingir a linha Alba, margeando todo o gradil costal direito em sua margem superior e tendo sua borda inferior disposta ao nível da linha imaginária que corta transversalmente a cicatriz umbilical, englobando todo o setor do hipocôndrio direito. Ausência de linfonodomegalia, circulação colateral edema de membros e ascite (Figura 2).

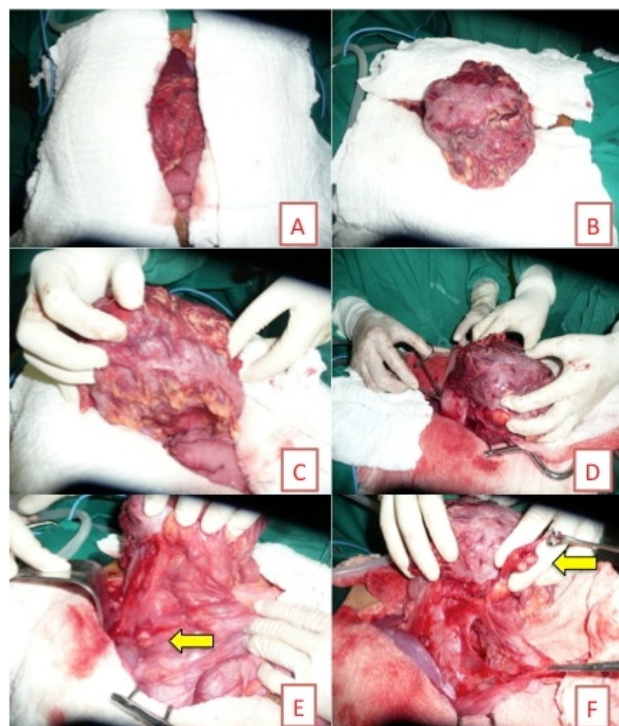


**Figura 2 -** Dimensionamento das margens tumorais pela ectoscopia e perfil abdominal mostrando o aumento de volume em HD (seta).

Relatou etilismo social e negava tabagismo. Apresentava histórico de avós paternos com mortes por neoplasia. Foram solicitados exames laboratoriais e tomografia computadorizada (TC) contrastada do abdômen que evidenciou massa de densidade heterogênea e contornos lobulados em topografia da raiz do mesentério, localizada em região do flanco direito,

medindo 12,6 x 9,2 x 10cm. Não visualizado massa esplênica apontada pelo US anterior (Figura 1).

No seguimento o paciente foi encaminhado ao Hospital Universitário da Universidade Federal do Maranhão - HUUFMA e após avaliação no Serviço de Cirurgia optou-se por abordagem cirúrgica com laparotomia mediana com Incisão xifoumbilical. Na avaliação da cavidade abdominal foi achado tumor de antro gástrico aderido ao cólon transverso, móvel (invadindo à planos profundos) de + 12cm (forma circular). Ausência de implantes peritoneais, hepáticos, em alças e baço. Linfonodomegalia generalizada em mesentério (Figura 3).



**Figura 3 - a)** Incisão cirúrgica. **b)** Massa tumoral. **c)** Aderência tumoral ao cólon transverso. **d)** Aderência tumoral ao antro gástrico. **e)** Adesão tumoral à raiz do mesentério (seta). **f)** Visualização de linfonodo mesentérico acometido (seta).

Foi realizada a ressecção parcial do cólon transverso até a flexura hepática, com confecção de anastomose colocolônica termino terminal em 2 planos. Antrectomia + gastrojejunoestomia em Y de Roux oralis parcialis isoperistáltica e anastomose jejuno jejunal látero lateral anisoperistáltica em 2 planos pré-cólica. Aproximação do meso com dreno tubo laminar próximo ao coto duodenal e gastroenteroanastomose.

A peça cirúrgica foi enviada ao Laboratório de Patologia com evidência de doença linfoproliferativa, compatível com Linfoma não Hodgkin com margens cirúrgicas livres da neoplasia e apresentou 1 linfonodo comprometido, em um total de 17 linfonodos ressecados. Realizou-se o estudo imunohistoquímico confirmando Linfoma de Burkitt. O paciente foi encaminhado ao serviço de Hematologia e Oncologia do Hospital Geral da rede estadual para tratamento adjuvante. Na avaliação oncológica o paciente foi estadiado como classe IIE de Ann Arbor (acometimentos de sítio gástrico e do hilo esplênico). Já pelo estadiamento de Murphy foi classificado como IIR, devido exérese cirúrgica.

gica da massa tumoral abdominal. Após 49 dias do procedimento cirúrgico foi realizada TC abdominal com contraste e biópsia de medula óssea onde foi constatado doença abdominal disseminada, como acometimento de medula óssea. Sendo assim, pode-se supor que se tratava de um linfoma com metástase para medula óssea e outros sítios, como o vesical, esplênico e parede entérica. Dessa forma o paciente passou a ser estadiado no estágio IV de Murphy e Ann Arbor. Iniciou-se como tratamento quimioterápico o protocolo LMB89 (ciclofosfamida, vincristina, metotrexato/leucovorin, citarabina, prednisona e doxorubicina, conforme esquema pré-estabelecido)<sup>7</sup>.

## Resultados e Discussão

O estômago é o local mais frequentemente acometido pelos linfomas extranodais primários do trato gastrointestinal, respondendo por cerca de 65 a 75%.<sup>2</sup> O linfoma de Burkitt (LB) tem frequente localização extranodal e apresenta-se com frequência na sua forma esporádica em trato gastrointestinal na sua forma endêmica é mais comum o acometimento mandibular e facial<sup>6,8</sup>. O LB é neoplasia rara e com o maior índice de proliferação celular dentre os neoplasmas humanos, sendo uma forma incomum em adultos e o segundo linfoma mais comum da infância. No caso relatado a idade não coincide com o pico de incidência mais frequente que é a infância.<sup>9</sup>

Analisando-se a partir das 3 variantes da doença, endêmica, esporádica e associada à imunodeficiência e apesar de serem histologicamente idênticas e ter comportamento clínico similar, há diferenças na epidemiologia, apresentação clínica e características genéti-

cas entre elas, assim como variáveis frequências de associação com o vírus de Epstein Barr. Relativamente à forma de apresentação, verificou-se características clínicas voltadas ao LB esporádico, com paciente jovem, do sexo masculino, com acometimento intra-abdominal, extranodal, envolvendo o trato gastrointestinal, entretanto por está situado em região nordeste brasileira, com alto índice de infecção pelo vírus do Epstein Barr e características da possibilidade de se tratar da variante endêmica da doença, ou seja, o caso reflete a característica intermediária brasileira de distribuição da doença<sup>6,10</sup>.

O motivo pelo qual a conduta cirúrgica, e não neoadjuvante, ter sido escolhida para o caso, foi a necessidade de extirpação de volumosa massa sólida com crescimento rápido em abdômen, a qual não manifestava sintomas "B", assim como não mostrava alterações hematimétricas e que poderia evoluir rapidamente para uma emergência oncológica devido quadro obstrutivo grave<sup>2</sup>.

Evidenciou-se limitações no sistema de saúde, que permitiram grande espaço de tempo entre a abordagem cirúrgica e o diagnóstico de LB, aproximadamente 72 dias, assim como 86 dias separaram a abordagem cirúrgica e a instituição da quimioterapia adjuvante com o protocolo LMB89, aumentando a morbidade do paciente que apresentou crescimento de novas massas abdominais disseminadas<sup>8,9</sup>.

Sendo assim, espera-se que novas medidas políticas sejam implantadas na tentativa de facilitar e agilizar o acesso, o diagnóstico e tratamento dos pacientes acometidos com esta neoplasia agressiva e que estatisticamente incide em populações pobres<sup>5</sup>.

## Referências

1. Ferreira CMSD, Souza NGO, Tostes FM, Bedram LG, Segheto NN. Linfoma não-Hodgkin de células T envolvendo a cavidade oral em paciente com o vírus da imunodeficiência humana positivo. Relato de caso. *Rev Bras Clin Med*, 2013; 11(3): 300-302.
2. Waisberg J, Bromberg SH, Stephani S, Franco MIF, Godoy AC, Goffi FS. Tratamento cirúrgico do linfoma gástrico primário. *Rev Col Bras Cir*, 2001; 28(2): 125-132.
3. Ono A, Tanoue S, Yamada Y, Takaji Y, Okada F, Matsumoto S, *et al.* Primary malignant lymphoma of the gallbladder: a case report and literature review. *Br J Radiol*, 2009; 82(973): e15-9.
4. Chim CS, Liang R, Loong F, Chung LP. Primary mucosa-associated lymphoid tissue lymphoma of the gallbladder. *Am J Med*, 2002; 112(6): 505-507.
5. Perkins AS, Friedberg JW. Burkitt Lymphoma in Adults. *Hematology* 2008.
6. Afanas N, Carvalho M, Almeida M, Costa V, Silva I, Oliva T, Linfoma de Burkitt em Pediatria. *Acta Med Port*, 2011; 24(5): 735-738.
7. Patte C, Auperin A, Michon J, Behrendt H, Leverger G, Frappaz D, *et al.* The Société Française d'Oncologie Pédiatrique LMB89 protocol: highly effective multiagent chemotherapy tailored to the tumor burden and initial response in 561 unselected children with B-cell lymphomas and L3 leukemia. *Blood*, 2001; 97(11): 3370-3379.
8. Lascala CMM, Tadaaki A, Lascala NT, Boraks S. Contribuição, estudo e revisão do tumor de Burkitt com vistas à odontopediatria. *Rev Odontol UNICID*, 1993; 5(2): 125-133.
9. Boerma EG, van Imhoff GW, Appel IM, Veeger NJ, Kluin PM, Kluin-Nelemans JC. Gender and age-related differences in Burkitt lymphoma - epidemiological and clinical data from The Netherlands. *Eur J Can*, 2004; 40(18): 2781-2787.
10. Queiroga EM. Linfoma de Burkitt: *Características clinicopatológicas, imunoistoquímicas e associação com o vírus de Epstein-Barr (EBV) em populações adulta e pediátrica em diferentes regiões geográficas do Brasil* [tese de doutorado]. São Paulo: USP, 2008. 155 p.